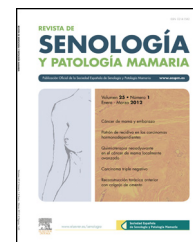


Revista de Senología y Patología Mamaria

www.elsevier.es/senologia



CARTA AL DIRECTOR

Cáncer de mama oculto



Occult breast cancer

Sr. Director:

El cáncer oculto de mama (COM) se presenta, generalmente, con metástasis axilar sin afectación mamaria en las pruebas de imagen y en muchas ocasiones sin lesión histológica. Descrito por Halsted¹ en 1907, representa el 0,1-0,8% de los nuevos diagnósticos y su incidencia no disminuye pese a la mejora en las pruebas de imagen².

Presentamos una paciente, mujer de 43 años de edad, sin antecedentes personales ni familiares de riesgo, remitida a nuestra Unidad de Mama para valoración de adenopatía axilar izquierda.

La ecografía objetivó dos adenopatías patológicas. Tras su análisis citológico e histológico los receptores hormonales (RH) y la citoqueratina 7 fueron positivos. La citoqueratina 20, el antígeno carcinoembrionario (CEA) y el factor de transcripción tiroidea (TTF1) fueron negativos y confirmaron la naturaleza metastásica, con probable origen mamario.

Los estudios complementarios realizados, mamografía, RM mamaria (fig. 1) y PET-TAC, no evidenciaron tumor primario.

Con el diagnóstico de carcinoma oculto de mama, la terapia propuesta fue linfadenectomía axilar izquierda, poli quimioterapia y radioterapia mamaria y axilar. En el momento actual, el intervalo libre de enfermedad es de un año.

Las causas más frecuentes de adenopatías axilares son benignas, por lo que el primer paso en el estudio es la BAG. Ante el hallazgo de malignidad, la IHQ, con CEA, citoqueratinas 7 y 20, RH y TTF1, permitirá filiar el origen. Confirmado el origen mamario, tras los estudios convencionales, se debe ampliar con RM mamaria bilateral, diagnóstica en el 86-89% de las mamografías negativas. La utilidad del PET es controvertida³. Asumido el origen mamario, el tratamiento se basa en tres pilares. El tratamiento de la axila obliga a la realización de linfadenectomía axilar ipsilateral. Sobre la mama, tradicionalmente la mastectomía radical modificada se ha considerado el tratamiento estándar, aunque no se evidencia tumor en aproximadamente el 40% de los casos y tampoco ha conseguido demostrar un aumento de la supervivencia de estas pacientes. Por eso, las nuevas guías aceptan

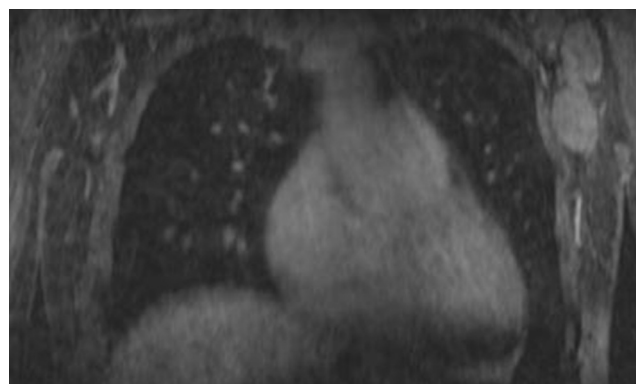


Figura 1 Resonancia magnética, plano coronal. Secuencia T1FL3D con contraste intravenoso. Dos adenopatías en axila izquierda de aspecto patológico.

un tratamiento más conservador con radioterapia mostrando tasas de recurrencia local similares^{2,4-8}. Existe consenso en no recomendar la observación, ya que sin tratamiento la recidiva está en torno al 50%.

Sobre la adyuvancia parece razonable extrapolar las indicaciones terapéuticas del cáncer de mama estadio II, que recomiendan, con ganglios positivos, tratamiento sistémico.

La supervivencia global a 5 años está entre el 70-90%, sin relacionarse con el hallazgo de lesión en la pieza mamaria⁹.

El COM es poco frecuente y en su diagnóstico cobra importancia la RM. Está claro el papel de la linfadenectomía axilar y del tratamiento quimioterápico adyuvante, existiendo controversia en el manejo de la mama ipsilateral.

Bibliografía

1. Halsted W. The results of radical operations for the cure of the carcinoma of the Breast. *Ann Surg.* 1907;46:1-19.
2. Walker GV, Smith GL, Perkins GH, Oh JL, Woodward W, Yu TK, et al. Population-based analysis of occult primary breast cancer with axillary lymph node metastasis. *Cancer.* 2010;116:4000.
3. Brill KL, Brenin DR. Occult breast cancer and axillary mass. *Curr Treat Options Oncol.* 2001;2:149-55.
4. He M, Tang L-C, Yu K-D, Cao A-Y, Shen Z-Z, Shoa Z-M, et al. Treatment outcomes and unfavorable prognostic factors in

- patients with occult breast cancer. *Eur J Surg Oncol.* 2012;38:1022–8.
5. Varadarajan R, Edge SB, Yu J, Watroba N, Janarthanan BR. Prognosis of occult breast carcinoma presenting as isolated axillary nodal metastasis. *Oncol.* 2006;71:456–9.
 6. Shannon C, Walsh G, Sapunar F, AHern R, Smith I. Occult primary breast carcinoma presenting as axillary lymphadenopathy. *Breast.* 2002;11:414–8.
 7. Masinghe SP, Faluyi OO, Kerr GR, Kunkler IH. Breast radiotherapy for occult breast cancer with axillary nodal metastases-does it reduce the local recurrence rate and increase overall survival? *Clin Oncol.* 2011;23:95–100.
 8. Vlastos G, Jean ME, Mirza AN, Mirza NQ, Kuerer HN, Ames FC, et al. Feasibility of breast preservation in the treatment of occult primary carcinoma presenting with axillary metastases. *Ann Surg Oncol.* 2001;8:425–31.
 9. Ellerbroek N, Holmes F, Singletary E, Evans H, Oswald M, McNeese M. Treatment of patients with isolated axillary nodal metastases from an occult primary carcinoma consistent with breast origin. *Cancer.* 1990;1990(66):1461–7.
- Alba Manuel Vázquez*, Virginia Jiménez Carneros,
Raquel León Ledesma, Sagrario Fuerte Ruiz,
Alberto Carabias Hernández y José María Jover Navalón
- Servicio de Cirugía General y Digestiva, Hospital
Universitario de Getafe, Madrid, España*
- * Autor para correspondencia.
*Correo electrónico: alba_manuel_vazquez@hotmail.com
(A. Manuel Vázquez).*